

Die hier gezeigten Fehler gelten allgemein für alle Hühnerrassen.

Les malformations présentées ici concernent généralement toutes les races de poules.

Kreuzschnabel • bec croisé



Schnabel-Missbildung beim Junghahn
 Malformation du bec d'un jeune coq

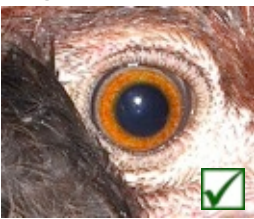

Schnabel-Missbildung beim Junghahn
 Malformation du bec d'un jeune coq

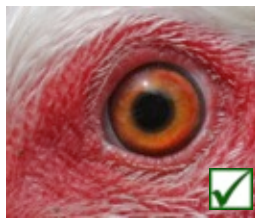


Schnabel-Missbildung beim Küken
 Malformation du bec d'un poussin

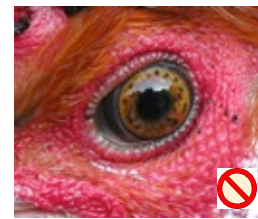Augen-Anomalien • Anomalies de l'oeil



Pupille rund, Iris sauber
 Pupille ronde, iris pur



Iris deformiert
 Iris déformé



Iris gefleckt / marmoriert
 Iris taché / marbré


Anomalien der Läufe • Anomalies des pattes



Hennensporen:
 erlaubt, wenn nicht länger als dick
 Ergot chez les poules:
 autorisé, s'il n'est pas plus long que son épaisseur

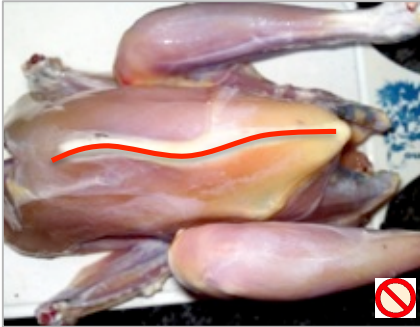


Korrekt ausgebildeter Fuss: 4. Zehe nach hinten
 Patte correcte: 4^{ème} doigt orienté vers l'arrière




„Entenfüssigkeit“: 4. Zehe nach vorne angelehnt
 „Patte de canard“: 4^{ème} doigt orienté vers l'avant


Körperbau-, Körperhaltungs-Anomalien • Anomalies de l'anatomie



Deformiertes Brustbein
(erkennbar durch Abtasten)
Bréchet malformé
(identification par palpation)



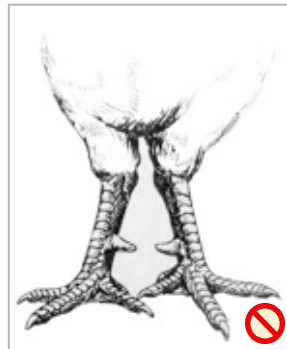
Flügelhaltung korrekt
Position des ailes correcte



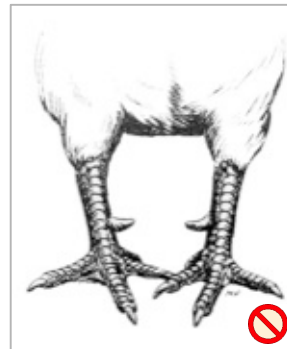„Hängeflügel“
Position des ailes incorrecte



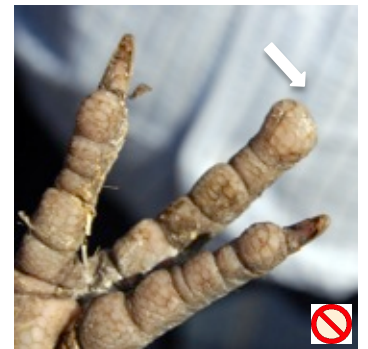Korrekte Beinhaltung
Bonne position des pattes



X-Beine
Pattes en „X“



O-Beine
Pattes en „O“



Fehlende Krallen
Griffe manquante

Gefieder-Anomalien • Anomalies du plumage



Kompletter Flügel
Aile complète



Flügelücke: Axialfeder fehlt
zwischen Arm- & Handschwingen.
Absence des plumes axiales: espace
entre les rémiges primaires et secondaires.



Drehfedern
Plumes vrillées



Schilf: Weisse oder hellgraue Stellen an dunklen
Schwingen oder Schwanzfedern.
Roseaux: taches blanches ou grises aux ailes sombres
(ailes ou queue).